Aus der Universitäts-Frauenklinik in Marburg
Direktor: Geh. Med.-Rat Professor Dr. E. Kehrer.

Über eine Mißbildung des Urogenitalapparates bei einem weiblichen Neugeborenen.

INAUGURAL-DISSERTATION
ZUR ERLANGUNG DER DOKTORWÜRDE
IN DER GESAMTEN MEDIZIN DER HOHEN
MEDIZINISCHEN FAKULTÄT DER UNIVERSITÄT
IN MARBURG

vorgelegt von

August Rodenbeckenschnieder
aus Liemke in Westfalen.

1934

Gedruckt in der Dissertationsdruckerei Robert Kleinert, Quakenbrück.

Angenommen
von der Medizinischen Fakultät Marburg
am 14. Mai 1934.

Referent: Geh.-Rat Prof. Dr. E. Kehrer.

Gedruckt mit Genehmigung der Fakultät.

Die Literatur über Mißbildungen des Urogenitalapparates beim Weibe ist eine so reichhaltige, daß man annehmen möchte, ein neuer kasuistischer Beitrag könne kaum noch von Interesse sein. Bei dem von mir zu beschreibenden Falle handelt es sich jedoch um eine eigenartige Kombination von multiplen, z. T. seltenen und schwer zu deutenden Einzelmißbildungen, so daß eine Mitteilung des Falles gerechtfertigt erscheint.

Aus dem Geburtsprotokoll entnehmen wir Folgendes: Neugeborenes einer 17jährigen ledigen, bisher immer gesund gewesenen I. para. WaR. negativ. Familienanamnese o. B. Insbesondere sind in der Familie der Mutter und des Erzeugers keine Mißbildungen bekannt. Alkohol- und Röntgenschädigungen ausgeschlossen. Geburtsverlauf: kurz nach Einsetzen der Preßwehen plötzliche und andauernde Verlangsamung und Unregelmäßigkeit der kindlichen Herztöne. Sehr leichter Beckenausgangsforceps. Das Kind kommt mit kaum merklichem Herzschlag zur Welt. Länge: 47 cm, Gewicht: 1890 g. Placenta und Eihäute o. B. Bei der sofortigen Besichtigung fallen mehrere Mißbildungen auf.

Abbildung 1 zeigt, daß der r. Unterschenkel kurz, atrophisch und zu dem nur rudimentär entwickelten, nach hinten umgeschlagenen Fußstumpf verjüngt ist. Das r. Ohr zeigt eine sehr kleine, nach unten umgelegte, nicht deutlich ausgeprägte Ohrmuschel. Die Röntgenaufnahme ergibt, daß die r. Fibula fehlt, von dem r. Fußknochen nur ein kleiner, zugespitzter Span vorhanden und ferner der untere Teil des lk. Kreuzbeinflügels nicht ausgebildet ist.

Abbildung 2 zeigt die Beschaffenheit der äußeren Genitalien: Wulstige, breite Labia majora reichen, nach hinten sich verjüngend, bis fast an die normal gebildete Afteröffnung. Die Labia minora sind gut entwickelt, schlaff und faltig und im Bereich der vorderen Hälfte dicksäumig. Zwischen ihnen erhebt sich eine gut halbkirschkerngroße, prall elastische Vorwölbung. Nach Spreizen der kleinen Schamlippen gelingt es auch mit einer dünnsten Sonde nicht, die Oeffnung einer Vagina oder Urethra zu finden. Es wird daher eine Atresia hymenalis diagnostiziert.

Die Sektion der Leiche ergab normale Brusthöhlenorgane und, soweit die Bauchregion in Frage kommt (siehe Abbildung 3), Folgendes: Die r. Niere fehlt völlig. Auf der lk. Seite befindet sich an der einer normalen Nierenlage entsprechenden Stelle ein unförmiges, mit mehreren Wülsten und Höckern versehenes Organ, das auf dem Durchschnitt makroskopisch überall normales, nirgends cystisches Nierengewebe zeigt. Es handelt sich offenbar um eine Verschmelzungsniere, von der zwei Ureteren abgehen. Von ihrem unteren, etwas zugespitzten und dicht neben der Lendenwirbelsäule gelegenen Nierenpol entspringt der r. Ureter. Er läuft zunächst ein Stück weit parallel der Aorta, danach unter ihr weg in weitem Bogen nach hinten und zur r. seitlichen Wand des kleinen Beckens. Er ist im ganzen verdickt, sein Gesamtdurchmesser beträgt durchschnittlich 3—4 mm, das wechselnd weite Lumen hat eine Weite von 1—2 mm. Ungefähr 5 mm oberhalb der Stelle, wo der r. Ureter an die Harnblase herantritt, geht von ihm ein „Ast“ ab, der, mit dem Ureter einen Winkel von etwa 60 Grad bildend, an der seitlichen Beckenwand schräg aufwärts und nach vorn verläuft, dabei mit dem r. Ligamentum rotundum zusammentrifft und mit diesem im Bereich des Leistenkanales innig zu einem gemeinsamen Strang verwachsen ist. Dieser insgesamt 2 cm lange „Ureterast“ läßt zwei Abschnitte unterscheiden: Die mediale, dem Hauptureter zugewendete Hälfte ist etwa 2 mm dick und für eine dünnste Sonde eben durchgängig; der laterale Abschnitt dagegen stellt einen konisch sich verjüngenden, lumenlosen Strang dar. Die Verzweigungsstelle des r. Ureters wurde durch mikroskopische Serienschnitte untersucht und dabei eine kleine epitheliale Kommunikation des Astes mit dem Ureter festgestellt.

Der lk. Ureter entspringt recht auffällig und mit breiter Basis von der Mitte der Vorderfläche der gemeinsamen Niere (vergl. Abb. 3). Er verläuft zunächst nach unten und links, dann in einem spitzen Winkel annähernd waagerecht nach rechts bis dicht an den r. Ureter heran, um von hier aus unter Bildung eines rechten Winkels in zunächst fast senkrechtem, dann innerhalb des Beckens nochmals s-förmig gekrümmten Verlaufe die Harnblase zu erreichen. Das Lumen dieses stark hypertrophierten linken Ureters ist wechselnd, im ganzen für eine mittlere Knopfsonde durchgängig, in Nierennähe und kurz vor der Einmündung in die Harnblase aber so groß, daß es einen Bleistift aufnehmen könnte. Die Wanddicke beträgt durchschnittlich 1—1,5 mm, die Länge bei ausgeglichener Krümmung gut 10 cm.

Die weitere Präparation ergibt eine stark verkümmerte, nur etwa bohnengroße Harnblase. Sie hat eine leicht asymmetrische, nach links gewendete Lage. Ein eigentlicher, in die Bauchhöhle sich vorwölbender Fundusteil ist nicht vorhanden, die Form entspricht vielmehr annähernd der eines stark plattgedrückten Uterus arcuatus. An die beiden oberen Ecken, von denen die linke etwas stärker ausgeprägt ist, treten die Ureteren heran. Die Einmündung des lk. Ureters ist nun weit und klaffend; rechts dagegen ist vom Blasenlumen her ein Ostium nicht sichtbar und auch eine von oben her in den r. Ureter eingeführte dünne Sonde stößt auf Widerstand. Die (späteren) mikroskopischen Serienschnitte ergeben, daß das Ureterlumen immer enger werdend noch etwa 3 mm nach abwärts parallel der lateralen Blasenkante verläuft. Es besteht eine deutliche Trennung von der eigentlichen Blasenmuskulatur.

Die Betrachtung der inneren Genitalorgane ergibt Folgendes: Die Ovarien sind beiderseits vorhanden (Abbildung 3) und zeigen die bei einem Neugeborenen zu erwartende langgestreckte Form und Abplattung sowie die Lage im großen Becken. Die linke Tube ist als solche nicht entwickelt. Als ein Rudiment von ihr ist offenbar ein in Höhe des Abganges des Ligamentum rotundum am linken Uterushorn entspringendes, etwa 1 mm dickes, lumenloses häutiges Gebilde anzusehen, das sich dem Ovarium hinten und seitlich dicht anlegt und nach oben an der seitlichen Bauchwand weiter zu verfolgen ist, wo es sich schließlich im Peritoneum der seitlichen Bauchwand verliert. Die r. Tube läßt makro- und mikroskopisch annähernd normale Verhältnisse erkennen.

Sehr auffällig und eigenartig ist die Bikornität des Uterus (Abb. 4). Die beiden Hörner stoßen etwas links von der medianen Sagittalebene, etwa in Symphysenhöhe, unter einem Winkel von 90 Grad zusammen. Der lk. Schenkel ist gut 1 cm lang und hat seitlich einen Durchmesser von 4—5 mm, um sich dann nach unten konisch zu verjüngen. Von seinem lateralen Ende geht in stumpfem Winkel ein dickes Ligamentum rotundum ab, das einen nur wenig geringeren Durchmesser hat als das laterale Ende des Uterushorns selbst. Auf dem Durchschnitt zeigt das lk. Uterushorn nur im Bereich des lateralen Endes eine etwa 5 mm lange flachgedrückte Lichtung, während es im medialen Teil solid ist. Das r. Horn ist 2,5 cm lang und hat einen queren Verlauf (s. Abb. 4). Unter ihm liegt gleich einem Tunnel die enorm starke und etwas nach rechts verlagerte Arteria umbilicalis dextra. Medianwärts von dieser Arterie besteht das r.

Uterushorn aus einem dünnen, von vorn nach hinten plattgedrückten Strange, lateral aus einer gut erbsengroßen, derbmuskulösen Knolle. Von deren Vorderfläche geht ein 3 mm dickes und im ganzen etwa 1 cm langes Ligamentum rotundum ab, mit dem der oben erwähnte „Ureterast" im Bereich des Leistenkanals verwachsen ist. Auf mikroskopischen Serienschnitten ist zu erkennen, daß im r. Uterushorn nur im Bereich der lateralen Endauftreibung ein kümmerliches Cavum entwickelt ist, in das die normale r. Tube einmündet. Nach unten zu im kleinen Becken befindet sich der gemeinsame Uterusabschnitt, der noch knapp 1,5 cm lang ist. Die beiden Uterushörner verschmelzen hier jedoch nicht völlig miteinander, zeigen vielmehr das Bild zweier zarter nebeneinander liegender Bindegewebsstränge, die nach unten zu spitz auslaufen und der hinteren Blasenwand angeheftet sind.

Hinsichtlich der Gefäßverhältnisse in der Bauchhöhle ist auffallend, daß die r. Arteria umbilicalis sehr stark entwickelt ist, eine linke A. u. dagegen nicht vorhanden oder zum mindesten so dünn ist, daß sie bei der Präparation nicht dargestellt werden konnte.

Um die Verhältnisse des Beckenbodens und der fraglichen Urethra und Vagina zu studieren, die, wie oben bereits bemerkt, bei der Betrachtung von außen weder sichtbar noch sondierbar waren, werden die Beckenweichteile in toto aus dem Becken herausgeschält. Das so gewonnene, formolfixierte Weichteilpräparat wird durch einen transversalen Schnitt, der etwa der Verbindungslinie vom unteren Symphysenrand zur Kreuzbeinmitte entspricht, in einen oberen und einen unteren Block zerlegt. Von den Schnittflächen aus werden diese zwei Blöcke zunächst durch Inspektion und Sondierung, der obere Block zudem durch vorsichtige Längsspaltung mit dem Skalpell genauestens studiert. Danach wird der untere, vor allem die Vulva und den Beckenboden enthaltende Block in sagittale Serienschnitte zerlegt. Das vergrößerte Uebersichtsbild eines derartigen Schnittes zeigt Abbildung 5. Der obere, vor allem die Harnblase enthaltende Block wird in transversale mikroskopische Schnitte zerlegt. Die auf diese Weise (teils makroskopisch, teils mikroskopisch) ausgeführten Untersuchungen hatten folgendes Ergebnis:

1. Bei der eingangs beschriebenen zwischen den kleinen Labien sichtbaren prall-elastischen Vorwölbung handelt es sich um eine gut kirschkerngroße Cyste (Abb. 5). An sie schließt sich kranialwärts mit dünner Zwischenwand eine zweite, fast haselnußkerngroße Cyste an. Der kranialen Kuppe dieser zweiten

Cyste sitzen drei kleinere, teils neben-, teils übereinanderliegende cystische Buchten auf, und mit diesen steht ein 8 mm langes, knapp 1 mm weites Kanälchen in enger Verbindung, in dessen Verlauf sich wiederum eine etwa hanfkorngroße divertikelartige Erweiterung befindet. Der obere Abschnitt dieses blindendigenden Kanälchens (bei dem es sich, wie später näher auszuführen sein wird, wahrscheinlich um einen Rest des Wolffschen Ganges handelt), liegt der r. Kante der Harnblase so eng an, daß er in deren peripherer Muskelschicht eingebettet ist. Der r. Ureter, von dem oben gesagt wurde, daß er keine Einmündung in die Harnblase besitze, steht mit dem Kanal nicht in Verbindung, kommt allerdings mit seinem unteren, zart auslaufenden, blinden Ende auf 2—3 mm Entfernung an den Kanal heran. Er verläuft mehr lateral, mit der r. Harnblasenkante nur bindegewebig verwachsen.

Die Epithelauskleidung dieser beschriebenen Gebilde ist folgende: Die unteren großen Cysten tragen fast überall ganz flaches uncharakteristisches Epithel, mit dem nach dem Cysteninnern zu kernarme, z. T. strukturlose Epithellamellen in Verbindung stehen. In den drei kleineren cystischen Buchten hat das Epithel an der Basis kubische Form, wird weiter nach innen flach und schilfert sich schließlich in schuppenartigen, immer schlechter färbbaren Epithelverbänden ab. In dem oberen Kanälchen („W. G.“) findet sich zartes, mehrreihiges, cylindrisches, stellenweise auch kubisches Epithel, das mit seiner Unterlage nur locker verwachsen erscheint.

2. Die Harnblase besitzt eine 2 mm dicke muskulöse Wand und eine faltenreiche Epithelauskleidung. Die kaudale Spitze der Harnblase geht unmittelbar über in einen gut 1 mm weiten, im ganzen etwa 1 cm langen Schlauch, der als rudimentäre Urethra zu bezeichnen ist. Diese verläuft unterhalb der Harnblase zunächst mit dem „Wolffschen Gang“ parallel, links und etwas dorsal von ihm. Der kaudale Abschnitt der Urethra ist auf der Abbildung 5 ersichtlich, die einen Sagittalschnitt durch den Beckenboden, etwas links der Medianlinie darstellt. Man erkennt den Verlauf der Urethra zwischen vorderer Rectumwand und der oberen großen Cyste. An die untere Cyste tritt die Urethra gerade noch tangential heran und endet etwa 5 mm oberhalb des Vestibulums. In der Nachbarschaft der Cysten wird das Lumen der Urethra immer kleiner und die Muskelschicht kümmerlicher. Das Epithel jedoch treibt hier mehrfach kleine plumpe, teilweise lumenhaltige Sprossen in das umgebende Bindegewebe, und im Bereich der unteren Cyste scheint sich die Urethra in derartige,

vorwiegend solide Epithelsprossen geradezu aufzuteilen. Im übrigen besteht die Wandauskleidung aus mehreren festgefügten Schichten kubisch-cylindrischen Epithels, das von dem des „Wolffschen Ganges“ deutlich verschieden ist.

3. Dorsal der unteren Cyste, nach dem Rectum zu (Abb. 5), befindet sich ein eigenartiges epitheliales Gebilde, das ein talgdrüsenähnliches Aussehen hat und als eine vom Vestibulum ausgehende Plattenepitheleinstülpung bezeichnet werden kann.

II.

Das Studium von Mißbildungen dürfte in mehrfacher Hinsicht von Interesse sein. Zwischen solchen Fehlbildungen, die Lebensunfähigkeit bedingen, und anderen, die mit mehr oder minder starker Beeinträchtigung einzelner Lebensfunktionen einhergehen, besteht häufig nur ein gradueller Unterschied. In dieser Beziehung bildet die Mißbildungslehre einen Teil der klinischen Pathologie, und es ist daher unter anderem die Frage nach der primären Ursache für die Entstehung der Mißbildungen — das ist die kausale Genese — von gewisser Bedeutung. Hiervon kann abgegrenzt werden die „formale Genese“, d. h. die vorwiegend morphologische Betrachtung einer Mißbildung als Ergebnis einer in mehr oder minder früher Embryonalzeit einsetzenden Störung der normalen Entwicklung. Insofern nämlich bei der normalen Entwicklung die Formbildung der Einzelorgane bestimmten Korrelationen unterliegt, kann dieses bei Mißbildungen zuweilen besonders ausdrucksvoll in Erscheinung treten, und umgekehrt können daraus eventuell Rückschlüsse auf die Art und Wirkungsweise der stattgehabten Entwicklungsstörung gefolgert werden. Wenn nun auf der einen Seite unsere embryologischen Kenntnisse durch das Studium von Mißbildungen nicht unwesentlich gefördert wurden, so ist andererseits für das Verständnis der letzteren eine Kenntnis der normalen Entwicklung unvermeidliches Erfordernis. Ein weiteres Hilfsmittel bietet uns im Einzelfalle das vergleichende Studium der kasuistischen Literatur. Daß trotzdem in manchen Fällen eine befriedigende Erklärung sowohl der formalen als auch der kausalen Genese bisher nicht möglich ist, dürfte in der Natur des Gegenstandes begründet sein. Auch bei einem Deutungsversuch unseres Präparates werden wir teilweise über Vermutungen nicht hinauskommen.

Wir beginnen mit der Betrachtung der Befunde am Beckenboden. Vollkommen eindeutig — hinsichtlich der Diagnose —

ist hier vorläufig nur der mit der Harnblase kommunizierende und als Uretha angesprochene Kanal. Seine auffälligste Anomalie besteht in der Verkümmerung und vollkommenen Atresie des caudalen Abschnittes. Eine Erklärung hierfür ist nicht fernliegend, wenn man seine (auf Abb. 5 ersichtliche) Beziehung zu den eigenartigen Cysten berücksichtigt. Man könnte sich gut vorstellen, daß insbesondere die untere große Cyste rein mechanisch durch Druck die Verkümmerung der Urethra verursacht hätte. Bei embryologischer Betrachtung ist die Feststellung wichtig, daß Harnblase, Urethra und Vestibulum in ihren ursprünglichen Anlagen sozusagen hintereinanderliegende Abschnitte der entodermalen Kloake bezw. des Sinus urogenitalis darstellen. Dementsprechend wird bei einer gestörten Verbindung zwischen Urethra und Vestibulum zunächst nicht an eine Hemmungsbildung, sondern an eine secundäre Schädigung der ursprünglich möglicherweise normalen Anlage zu denken sein. Daß jedoch in unserem Falle für die Erklärung der Urethra-Atresie neben einer rein mechanischen Komponente noch andere Gesichtspunkte in Frage kommen, wird sich ergeben, wenn wir die Natur und Genese der Cysten selbst erörtert haben.

Da die untere Cyste sich prall in die Vulva zwischen den kleinen Schamlippen vorwölbt, ist es erklärlich, daß bei anfänglicher äußerer Betrachtung eine Hymenalatresie mit Hydrokolpos angenommen wurde. Die weitere Präparation und mikroskopische Untersuchung zeigten dann, daß im ganzen zwei größere Cysten, drei kleinere wabige Hohlräume und ein ungefähr 8 mm langes, 1 mm weites Kanälchen, das selbst kurz vor seinem oberen Ende ein hanfkorngroßes Divertikel enthält, enge topographische Beziehung zueinander haben, so daß es naheliegend ist, auch eine genetische Zusammengehörigkeit der aufgezählten Gebilde anzunehmen. Man käme zu der Vorstellung, daß ein in früher embryonaler Entwicklungszeit hierorts angelegter epithelialer Kanal das Material für die Bildung der Cysten geliefert hätte. Als ein verhältnismäßig am wenigsten veränderter Rest wäre der beschriebene kraniale Abschnitt anzusehen, während aus dem kaudalen Ende sich infolge eines nicht näher ersichtlichen Grundes die Cysten entwickelt hätten.

Es soll zunächst erörtert werden, um welchen Kanal es sich handeln kann. Bei der Sektion wurde festgestellt, daß makroskopisch die kaudalen Enden der Müllerschen Gänge bereits innerhalb der Bauchhöhle verkümmert sind und der hinteren Blasenwand als zarte, spitz auslaufende Stränge „aufgeklebt“ erscheinen. Es sei ferner daran erinnert, daß der Verlauf des

fraglichen (noch nicht diagnostizierten) Kanälchens im Beckenboden durchaus nicht auf das untere Ende der Müllerschen Fäden gerichtet, sondern mit seinem oberen Ende extramedian in der r. Blasenkante gelegen ist. Danach kann eine Beziehung dieses Kanals zu den Müllerschen Gängen schwerlich angenommen werden.

Bei der embryonalen Entwicklung erreicht erheblich früher als der Müllersche Gang der primäre Harnleiter oder Wolffsche Gang den Sinus urogenitalis bezw. die in diesem Stadium noch nicht durch das Septum uro-rektale aufgeteilte Kloake. Persistenz von Resten des Wolffschen Ganges, die unter Umständen bis in das Hymen herabreichen können, ist durchaus nicht selten. Rob. Meyer fand bei 60 von ihm untersuchten weiblichen Neugeborenen in 17 Fällen „nicht unbedeutende Reste des Wolffschen Ganges in der Scheide und besonders oft im Hymen". Die Möglichkeit, daß es sich auch in unserem Falle um den Wolffschen Gang handelt, ist deshalb an sich vorhanden. Eine sichere Diagnose ist dadurch etwas erschwert, daß Anhaltspunkte, die sich in normalen Fällen aus dem topographischen Verhältnis des W.G. zu den Nachbarorganen, speziell dem Cervico-vaginal-Kanal ergeben, bei unserem Präparate fortfallen. Nach G. Klein ist für die Diagnose des Wolffschen Ganges neben dem Sitze noch die Wandbeschaffenheit wichtig: „Alle Forscher stimmen darin überein, daß der normale Wolffsche Gang ein kurz cylindrisches, 1—2schichtiges Epithel trage, das sich mehr oder weniger leicht in zusammenhängenden Lagen ablöse. Als Inhalt zeigt der Wolffsche Gang schon nach Gartners Beschreibung einen dünnen und zähen Schleim. Andere fanden nur amorphe Massen darin — also wahrscheinlich Epitheltrümmer oder Gerinnungsprodukte des Schleimes."

Rob. Meyer sagt zu derselben Frage: „Es gibt kein normales Organ, in welchem das Epithel solchen Schwankungen unterliegt, wie im Wolffschen Gange, in der Vagina und dem Hymen. Einschichtiges, mehrschichtiges, vielschichtiges, hochcylindrisches, kubisches und plattes Epithel und vielgestaltige Uebergangsformen finden sich nicht selten in ein und demselben Kanal, manchmal schroff nebeneinander, zuweilen auch in allmählichem Uebergange". Bei unserem Präparat fand sich „zartes, mehrreihiges, cylindrisch-kubisches Epithel, das mit seiner Unterlage nur locker verwachsen erscheint". Hinsichtlich der Epithelauskleidung ist demnach ein Grund gegen die Annahme eines Wolffschen Ganges nicht vorhanden. Das für die Diagnose vorläufig wichtigste Argument dürfte sich jedoch aus

der Tatsache ergeben, daß es möglich ist, den fraglichen epithelialen Kanal sowohl von der Urethra als auch dem nahe benachbarten atretischen linken Ureter abzugrenzen. Daß drittens ein Zusammenhang mit den Müllerschen Gängen nicht in Frage kommen kann, wurde bereits erwähnt.

Die Annahme einer genetischen Zugehörigkeit der unteren Cysten zu dem beschriebenen Wolffschen Gange ebenfalls durch Ausschluß einer anderen Entstehungsmöglichkeit zu begründen, ist schwieriger. Es wäre immerhin denkbar, daß die Müllerschen Gänge ursprünglich weiter kaudalwärts reichten, als jetzt noch nachweisbar ist, und die Cysten könnten sich aus einer rudimentären Vaginalanlage entwickelt haben. V. Zalewski erwähnt auch die Entstehungsmöglichkeit von Cysten aus den vom Urethraepithel sich ableitenden paraurethralen oder Skene'schen Gängen. Die bei unserem Präparate an dem kaudalen Ende der Harnröhren befindlichen kleinen Epithel-Proliferationen können vielleicht als eine solche Paraurethral-Drüsenanlage gedeutet werden, und eine Entwicklung von Cysten aus ihnen wäre ebenso gut vorstellbar wie wir das von dem Epithel der Wolffschen Gänge, — denen nach heutiger Auffassung ein wesentlicher Anteil an der Harnröhrenbildung zukommt (Kermauner) —, jederzeit anzunehmen geneigt sind. Wie eingangs beschrieben und auf Abbildung 5 ersichtlich, befindet sich dorsal der unteren Cyste, vom Vestibulum nach dem Rectum zu vordringend, eine ziemlich mächtige solide Plattenepithel-Einstülpung. Auch ventral der Cyste sieht man eine kleine Plattenepithel-Insel, die auf anderen Schnitten z. T. noch größere Ausdehnung, besonders nach dem Vestibulum hin, zeigt, so daß sie mit der ersten wohl auf gleiche Stufe gestellt werden dürfte. Wie sie zu deuten sind, läßt sich auf Grund des anatomischen Befundes schwer entscheiden.

Rob. Meyer beschreibt als gelegentlich von ihm gefundene Eigentümlichkeiten des hinteren Vestibularabschnittes

1. „Tubuläre Drüsenschläuche, retro-vaginal gelegen, welche aus der Fossa navicularis in die Höhe steigen“;
2. größere Schleimdrüsen;
3. lange kolbige, vielschichtige Epithelschläuche, die ein sehr enges und unregelmäßges Lumen und plattes bis cylindrisches Epithel besitzen.

Nach G. Herxheimer sind „andere Cysten auf abnorme Einstülpungen des Oberflächenepithels, ohne daß es zu vollständiger Abtrennung zu kommen brauchte, zu beziehen.“

Es dürfte schwer sein, die aufgezählten Möglichkeiten für eine Cystenentstehung bei unserem Präparate vollkommen auszuschließen. Wollen wir an der Deutung der Cysten als Abkömmlinge des Wolffschen Ganges festhalten, so ist zu sagen, daß wir auf einen sicheren Beweis zwar verzichten müssen, daß aber die beschriebenen engen topographischen Beziehungen der Cysten zu dem als Wolffschen Gang angesprochenen kleinen Kanälchen letztere Auffassung sehr wahrscheinlich machen und die bei anderer Deutung zum mindesten als eigenartiger Zufall bezeichnet werden müßten.

Hinsichtlich der eigenartigen Harnblasenmißbildung verdient die fehlende Einmündung des r. Ureters eine besondere Beachtung. Wie schon erwähnt, bildet der ventrale Abschnitt der entodermalen Kloake die eigentliche Anlage der Harnblase und Urethra; an der Ausbildung der letzteren und des Trigonums der Harnblase sind aber auch die beiden Wolffschen Gänge nicht unwesentlich beteiligt. Aus den Wolffschen Gängen gehen bekanntlich auch die beiden Ureteren hervor. Bei unseren Präparaten können daher die fehlende Einmündung des r. Ureters, ferner der Persistenz von Resten des diesem Ureter genetisch übergeordneten Wolffschen Ganges und andererseits die kümmerliche Entwicklung von Harnblase und Urethra nicht nur zufällig sein. Eine gewisse Analogie dürfte zu einem interessanten von Rob. Meyer mitgeteilten Falle bestehen. Er fand bei einem neugeborenen Mädchen den lk. Ureter in eine größere Cyste des gleichseitigen Wolffschen Ganges einmündend bei fehlender Kommunikation mit der Harnblase. Im übrigen zeigten jedoch Harnblase und Urethra keine stärkere Verkümmerung. Bei unserem Falle kann daher zu einer Erklärung der hochgradigen Harnblasenverkümmerung bei Anerkennung des wichtigen Faktors der Wolffschen Gänge wohl kaum auf die Annahme einer primären Anlagehemmung des für die Harnblasen- und Urethrabildung in erster Linie verantwortlichen ventralen Kloakenabschnittes verzichtet werden.

Eine sehr eigenartige Anomalie bedeutet auch der als „Ast“ bezeichnete, vom r. Ureter abgehende und mit dem gleichseitigen Ligamentum rotundum im Bereich des Leistenkanals innig verwachsene Strang. Da sein in dem medialen Teil vorhandenes Lumen mit dem des Ureters einwandfrei, wenn auch mit sehr enger Oeffnung kommuniziert, da ferner das Epithel beider Kanäle eindeutig dasselbe ist, kann kein Zweifel bestehen, daß dieser Ast aus dem Ureter hervorgegangen ist.

Gruber bringt in Schwalbes Handbuch eine Abbildung, die mit unserem Falle zu vergleichen ist, wenngleich dort über das topographische Verhalten nichts bemerkt ist. Er schreibt dazu: „Zu den seltensten Mißbildungen der Harnleiter gehören divertikelartige Erscheinungen. Derartige Vorkommnisse sind als Ergebnisse einer frühzeitigen Uretergabelung ohne entsprechendes Wachstum des einen Gabelastes zurückzuführen". Vormann hat aus der Literatur 4 Fälle von echten angeborenen Ureterdivertikeln zusammengestellt und fügt einen selbst beobachteten 5. Fall hinzu. 3 davon hatten Beschwerden gemacht und wurden bei einer deswegen vorgenommenen Cystopyelographie entdeckt und später operativ entfernt.

Offenbar ist bei unserem Falle auch das Wachstum des anderen „Gabelastes", des eigentlichen r. Ureters, nicht richtig erfolgt. Nach Grubers Auffassung ist das Zustandekommen von einseitigen Verschmelzungsnieren, wie wir die klumpige, große, linksseitig gelegene Niere unseres Präparates bezeichnen müssen, so zu erklären, daß „aus einem nicht näher ersichtlichen Grunde die Harnleitersprosse einer Seite von ihrem gewöhnlichen Weg abweicht oder abgedrängt wird, mit ihrem kopfwärts gerichteten Ende auf die Gegenseite ihrer Aussprossungsstelle aus dem Urnierengang gerät, und so dort Anschluß an das metanephrogene Blastem findet und dort Nierengewebe bildet, das in unmittelbarer Nachbarschaft mit der hierorts typischen Niere liegen muß bezw. damit verschmilzt".

Die Kombination von Mißbildungen der Harnorgane mit solchen des Genitalapparates wurde häufig beobachtet. Sowohl hierfür als im besonderen für das Zustandekommen von Verschmelzungsfehlern der Müllerschen Gänge finden sich zahlreiche Erklärungsversuche, auf die hier im einzelnen einzugehen sich erübrigen mag. An unserem Präparate ist jedoch das Zusammentreffen eines Uterus bicornis mit abnorm starken runden Mutterbändern so auffällig, daß eine Theorie nicht unerörtert bleiben soll, die gerade auf derartige Beobachtungen sich aufbaut. O. Frankl vertritt die Ansicht, daß hinsichtlich der formalen Genese von Gebärmuttermißbildungen „die Bildungs- und Involutionsanomalien des Wolffschen Körpers in vielen Fällen als die ersten für uns erkennbaren anormalen Entwicklungsvorgänge anzusehen sind". Als Ausdruck derartiger Anomalien des Wolffschen Körpers betrachtet er abnorm dicke und kurze Ligamenta rotunda und geht dabei im wesentlichen von folgenden Ueberlegungen aus: Die Urniere oder der Wolffsche Körper reicht anfänglich bis ans kaudale Leibeshöhlenende. Wenn infolge

Wachstumsdifferenz und eventuell auch schon hinzukommender Rückbildung der Urniere letztere sich vom kaudalen Leibeshöhlenende entfernt, wird in dem entstehenden Zwischenraume die Anlage des runden Mutterbandes ersichtlich. Die Formbildung des letzteren ist nun von dem Verhalten der Urniere abhängig, insofern durch eine Bildungsanomalie, im besonderen eine verspätete Involution der Urniere, eine abnorme Kürze, Dicke und Straffheit des Ligamentum rotundums resultieren kann. So beschaffene Ligamenta rotunda, — die erst später mit den Müllerschen Gängen in Zusammenhang kommen —, können dann rein mechanisch die Verschmelzung der Müllerschen Gänge zu einem normalen Uterus verhindern.

Diese rein mechanische Wirkung eines kurzen Ligamentum rotundums wird von Kermauner abgelehnt. Nach seiner Auffassung kann aber möglicherweise insofern eine Einwirkung auf den Müllerschen Gang in Frage kommen, als letzterer — in normalen Fällen — vermutlich erst durch das Zusammentreffen mit dem Ligamentum rotundum die erforderliche Proliferationskraft zur Ausbildung des gegenüber der Tube so mächtigen Uterusabschnittes erhält. Dieses könne daraus geschlossen werden, daß in manchen Fällen von schwerer Verkümmerung der Uterushörner diese im Bereich des dem Ligamentum rotundum benachbarten Abschnittes noch die beste Ausbildung zeigen. Bei derartigen Befunden könne dann angenommen werden, daß der wahrscheinlich schon primär in der Wachstumskraft gehemmte Müllersche Gang durch Anomalien des Ligamentum rotundum noch weiter beeinträchtigt wurde.

Bei Berücksichtigung des anatomischen Befundes an unserem Präparat ist zu sagen, daß die nur im Bereich des Ansatzes der Ligamenta rotunda vorhandene Ausbildung eines Uteruscavums und einer stärkeren Muskulatur sich im Sinne Kermauners deuten ließe. Aus dem Vorhandensein der normalen rechten Tube könnte sogar eine primär normale Anlage dieses Müllerschen Ganges gefolgert werden, so daß die Verkümmerung des Utero-Vaginalkanals möglicherweise ausschließlich auf eine anomale Beeinflussung durch das Ligamentum rotundum zu beziehen wäre. Daß jedoch andererseits diese Einwirkung der Ligamenta rotunda teilweise auch mechanischer Natur gewesen sein könnte, wäre aus dem straffen, z. T. fast quer-horizontalen Verlauf der Uterushörner zu entnehmen.

Das beiden Theorien Gemeinsame ist die Annahme von primären Anomalien des Ligamentum rotundum, die von O. Frankl auf Bildungsanomalien der Urniere bezogen werden.

In Verfolgung dieser Theorie dürfte es naheliegend sein, bei unserem Präparate auch das eigenartige Verhalten des r. Ureters auf dieselbe Ursache zurückzuführen. Man könnte sich vorstellen, daß der Uretersproß des r. Wolffschen Ganges in die Gegend des normalerweise dorsal des unteren Urnierenabschnittes gelegenen metanephrogenen Gewebes gelangte, hier aber infolge von „Bildungs- oder Involutionsanomalien" der Urniere nicht die nötigen Bedingungen für eine Nachnierenbildung vorfand. Aus seiner jetzigen engen Verbindung mit dem Ligamentum rotundum wäre seine damalige Beziehung zum kaudalen Urnierenende noch zu ersehen. Weiterhin wäre es vielleicht sogar vorstellbar, daß der Uretersproß „reaktiv" einen Ast gebildet hätte — das ist der jetzige r. Hauptureter —, der auf der kontra-lateralen Seite mit nephrogenem Gewebe in Verbindung kam und so das Entstehen der linksseitigen Verschmelzungsnieren veranlaßte, — was im Sinne der zitierten Auffassung Gruebers sprechen würde.

Daß das Ligamentum rotundum bei der embryonalen Entwicklung Beziehung auch zum Nachnierengewebe haben kann, zeigt das Vorkommen von „Adenofibromen (im Ligamentum rotundum), in denen gelegentlich Glomeruli und sekretorische Kanälchen gefunden wurden" (Rob. Meyer). Wie Lubosch diesbezüglich zusammenfassend ausführt, „erfolgt die Differenzierung des Nachnierenblastems dorsal von der Urniere im oberen Teil des kleinen Beckens; in diese Lage gerät der nephrogene Strang aber erst durch Wachstumsverschiebungen, während er auf jüngeren Stadien der Leistengegend benachbart ist. Blastemreste, die diese Verlagerung nicht mitmachen, können den Ausgang jener Einschlüsse bilden". Ob hier eine Analogie mit unserem Falle besteht und ob der anatomische Befund unseres Präparates im Sinne Frankls zu einer Annahme von Urnierenanomalien berechtigt, bleibe dahingestellt. Immerhin dürfte das Vorkommen von Nachnierengewebe im Ligamentum rotundum ebenso wie die Verwachsung eines Ureterdivertikels mit demselben einen beachtenswerten Beitrag zur Frage der atypischen Nierenentwicklung bedeuten.

Von weiteren Besonderheiten des Präparates sind noch hervorzuheben: die Verkümmerung der lk. Tube, das Fehlen der lk. Art. umbilicalis und die starke Hypertrophie des lk. Ureters. Der letztere Befund dürfte wohl kaum lediglich als Ausdruck einer passiven Dilatation aufzufassen sein und läßt sich nicht ohne weiteres für die Entscheidung der noch nicht abgeschlossenen Frage von der fetalen Nierensekretion (Guthmann u. May) verwerten. Da gegenüber dem r. Uterushorn mit gut ausge-

bildeter Tube das lk. Horn keine wesentlich stärkere Verkümmerung aufweist, kann die linksseitige Tubenmißbildung als eine Symmetrie-Störung bezeichnet werden. Dasselbe gilt auch für die ungleichmäßige Ausbildung der Harnorgane, das Fehlen der lk. Art. umbilicalis, sowie für die Kreuzbein-, Unterschenkel- und Ohrmißbildung. Es ist naheliegend, für einige dieser Anomalien gemeinsame formal-genetische Beziehungen anzunehmen, doch bieten sich für eine Rekonstruktion dieses Zusammenhanges zu wenig Anhaltspunkte.

Völlig dunkel bleibt die kausale Genese der Gesamtmißbildung. In der Anamnese findet sich für Heredität oder eine erworbene äußere Schädigung der Eltern kein Hinweis. Die Verkümmerung der rechten unteren Extremität als eine sogenannte amniotische Abschnürung aufzufassen, wäre naheliegend. Doch sind weder amniotische Fäden vorhanden, noch ist die Form der Unterschenkelmißbildung, zumal bei Berücksichtigung des Röntgenbefundes, ohne weiteres als durch mechanische Schnürung entstanden vorstellbar. Mit einer Annahme von Amnion-Anomalien, die in unserem Falle schon in allerfrühester Fötalzeit aufgetreten sein müßten, wäre übrigens hinsichtlich der kausalen Genese nicht viel gewonnen, da wir über die Ursachen für deren Entstehung ebensowenig wissen.

Literaturverzeichnis.

1. Frankl, O.: „Ueber Mißbildungen der Gebärmutter und Tumoren der Uterusligamente etc.“ Volkmanns Samml. klin. Vorträge, Bd. IX, S. 1 (Gynäkologie N. F. 134—164) (1903—1907).
2. Gruber, G.: „Mißbildungen der Harnorgane“. Schwalbes Handb. „Die Morphologie d. Mißbildungen“ (Jena 1927), III. Teil, 3. Kap., S. 157.
3. Guthmann, H. und May, W.: „Gibt es eine intrauterine Nierensekretion?“ Arch. f. Gyn. Bd. 141, S. 450 (1930).
4. Herxheimer, G.: In Schwalbes Handb.: „Die Morphologie der Mißbildungen“ (Jena 1927) III. Teil, 2. Kap., S. 126—132.
5. Kermauner, Fr.: „Fehlbildungen der weiblichen Geschlechtsorgane, des Harnapparates und der Kloake“. In: Halban-Seitz, Biologie und Pathologie des Weibes, Bd. III, S. 381, 401 (1924).
6. Klein, G.: „Cyste des r. Wolffschen Ganges“. Zeitschr. f. Geb. u. Gyn., Bd. 18, S. 82 (1890).
7. Lubosch, W.: „Normale Entwicklungsgeschichte der weibl. Geschlechtsorgane des Menschen“, Halban-Seitz, Biolog. u. Patholog. d. Weibes (1924), I. Bd., S. 221.
8. Meyer, Rob.: „Zur Kenntnis d. Gartnerschen Ganges, bes. i. d. Vagina u. im Hymen d. Menschen“. Arch. f. Mikr., Anat. u. Embryol., Bd. 73, S. 778 (1909).
9. Meyer, Rob.: „Ueber Drüsen der Vagina u. Vulva bei Foeten u. Neugeborenen“. Zeitschr. f. Geb. u. Gyn., Bd. 46, S. 17 (1901).
10. Meyer, Rob.: „Einmündung des lk. Ureters in eine Utero-Vaginalcyste des Wolffschen Ganges“. Zeitschr. f. Geb. u. Gyn., Bd. 47, S. 401 (1902).
11. Vormann, B.: „Zur Frage der Harnleiterdivertikel“. Zeitschr. f. Urologie, Bd. 23, S. 124 (1929).
12. v. Zalewski, E.: „Ueber die Cystenbildungen im Gebiete d. weibl. Genitaltraktus“. Zeitschr. f. Geb. u. Gyn., Bd. 94, S. 808 (1929).

Lebenslauf.

Ich wurde geboren am 1. Mai 1907 in Liemke in Westfalen als der Sohn des Landwirtes Christoph Rodenbeckenschnieder und seiner Ehefrau Elisabeth, geb. Laustroer. Nach Besuch der Volksschule des Heimatortes und der humanistischen Gymnasien in Rietberg und Paderborn bestand ich am 15. März 1927 in Paderborn die Reifeprüfung. Anschließend widmete ich mich dem Studium der Medizin an den Universitäten in Würzburg, Wien, Münster und Marburg. Das Physikum bestand ich im August 1929 in Würzburg, das medizinische Staatsexamen im Januar 1933 in Marburg.

Meine akademischen Lehrer waren: v. Frey, Petersen, Chrostek, v. Eiselsberg, Peham, P. Krause, E. Kehrer, Klapp, Versé.

Abbildung 1.

Mißbildung des rechten Unterschenkels und der rechten Ohrmuschel.

Abbildung 2.

Vulva mit großer Klitoris, hypertrophischen, gefälteten Nymphen und einer zwischen denselben sich vorwölbenden Cyste.

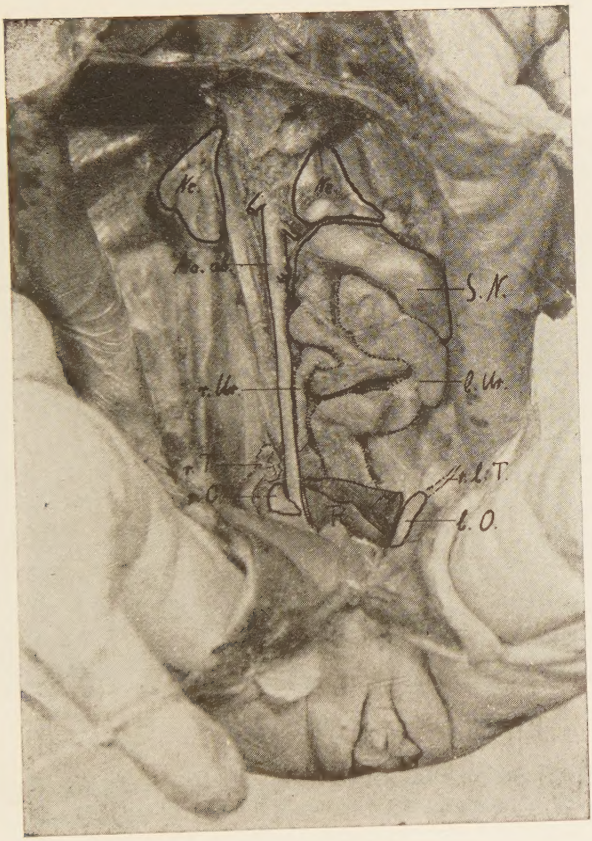

Abbildung 3.

Ao. ab. = Aorta abdominalis. Ne. = Nebennieren. S.N. = links gelegene Solitärniere. r.Ur. = rechter Ureter. l.Ur. = linker, stark hypertrophischer Ureter. r.O. + l.O. = rechtes und linkes Ovarium. r.T. = rechte normale Tube. r.l.T. = linke rudimentäre Tube.

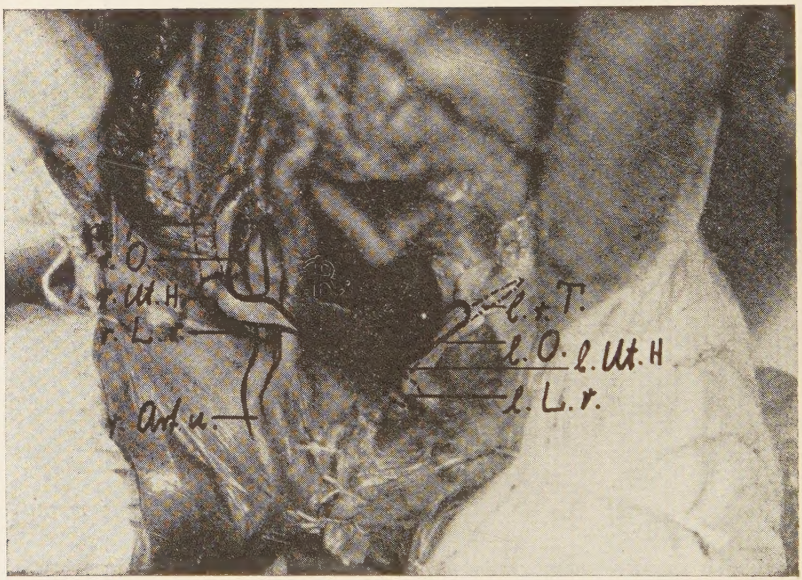

Abbildung 4.

Organe des kleinen Beckens in situ. r.T. = rechte Tube. r.O. = rechtes Ovarium. r.Ut.H. = rechtes Uterus-Horn. r.L.r. = rechtes Ligamentum rotundum. l.r.T. = linke rudimentäre Tube. l.O. = linkes Ovarium. l.Ut.H. = linkes Uterus-Horn. l.L.r. = linkes Ligamentum rotundum. R. = Rektum. r.Art.u. = rechte Arteria umbilicalis.

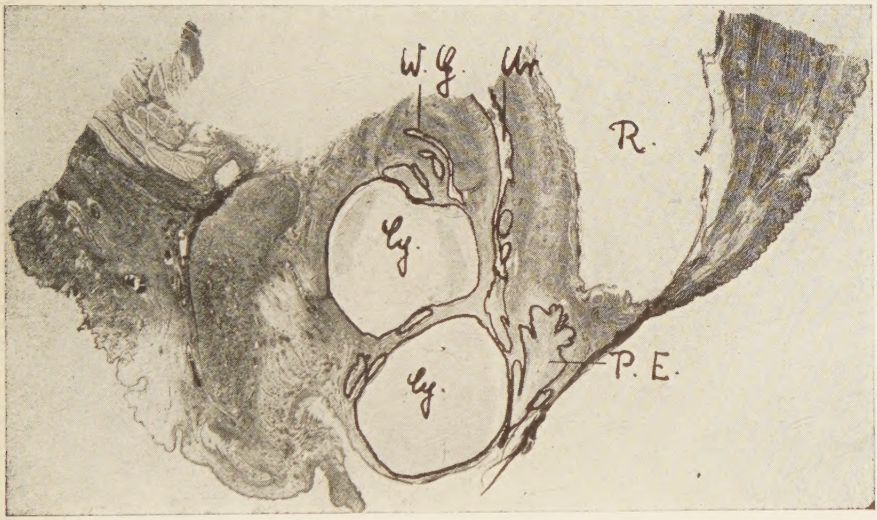

Abbildung 5.

Sagittalschnitt durch den Beckenboden (Vergrößerung ca. 3/1). Ur. = rudimentäre Urethra. W.G. = Wolffscher Gang (tangential getroffen, ca. ¼ der wirklichen Länge). Cy. = Cysten (deren untere sich zwischen den kl. Labien vorwölbt, vergl. Abb. 2). P.E. = Plattenepitheleinstülpung. R. = Rektum.